

ULOGA OTORINOLARINGOLOGA U LIJEČENJU POREMEĆAJA DISANJA TIJEKOM SPAVANJA U DJECE

ŽELJKA ROJE*

Poremećaji disanja tijekom spavanja u dječjoj dobi su vrlo česti. Hrkanje se javlja u 3-12% djece, a opstruktivska apneja u spavanju u 1-10% djece. Djeca s ovom dijagnozom često imaju i brojne druge smetnje: noćno mokrenje, prekomjerno znojenje, poremećaj pažnje i koncentracije, poremećaje ponašanja te usporeni tjelesni rast i razvoj, a u zapuštenim slučajevima i kardiovaskularne bolesti (plućna hipertenzija i plućno srce). Postoji čitav niz anatomskih (suženje nosa, suženje ili artrezija hoana, devijacija nosnog septuma, makroglosija, ciste, higromi nepca i ždrijela, rascjepi nepca te kranifacijalne malformacije, mikrognatija, hipoplazija mandibule i srednjeg dijela lica) i funkcionalnih čimbenika (hipotonija, oštećenje mozga, pretilost) te bolesti i stanja (alergijski rinitis, nosni polipi, laringospazam, strana tijela, hematomi i tumori nosa) koji utječu na razvoj opstrukcije gornjih dišnih putova u djece. Ipak, najčešći uzrok otežanom disanju u spavanju u djece je adenotonzilarna hipertrofija te je stoga dijagnoza uzroka i liječenje najčešće u domeni dječjeg otorinolaringologa u smislu adenotonzilektomije. Ostali oblici liječenja rezervirani su za jako pretilu djecu i djecu sa sindromima koja zahtijevaju multidisciplinarni pristup. Adenotonzilektomija je sigurna i efikasna metoda liječenja u djece s poremećajima disanja tijekom spavanja jer u više od 90% operirane djece dovodi do značajnog poboljšanja respiracijskih parametara i ponašanja te kvalitete života i djece i roditelja.

Deskriptori: HRKANJE, OPSTRUKCIJSKA APNEJA ZA VRIJEME SPAVANJA, KIRURGIJA, TONZILEKTOMIJA, ADENOIDEKTOMIJA, DIJETE

Skrćenice:

SDB - Sleep Disordered Breathing; OSA - Obstructive Sleep Apnea; CSA - Central Sleep Apnea; UARS - Upper Airway Resistance Syndrome; EDSS - Excessive Daytime Sleepiness Syndrome; CPAP - Continuous Positive Airway Pressure

UVOD

Poremećaji disanja tijekom spavanja (eng. *sleep disordered breathing*, SDB) skupni je naziv za različite sindrome karakterizirane patološkim obrascima disanja za vrijeme spavanja (1). U dječjoj dobi su vrlo česti. Hrkanje se javlja u 3-12% djece, a opstruktivska apneja u spavanju u 1-10% djece (2). Prema klasifikaciji Američkog društva za poremećaje disanja tijekom spavanja dijelimo ih na: opstruktivsku apneju za vrijeme

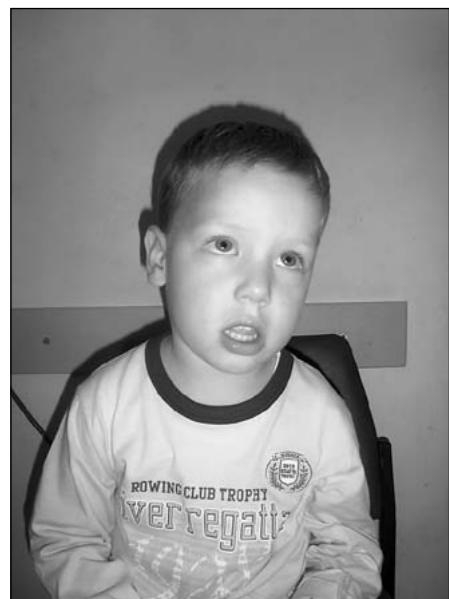spavanja (eng. *obstructive sleep apnea*, OSA), centralnu apneju za vrijeme spavanja (eng. *central sleep apnea*, CSA), sindrom povećanog otpora gornjih dišnih putova (eng. *upper airway resistance syndrome*, UARS) te primarno hrkanje (eng. *primary snoring*). U ovu skupinu također spada i sindrom prekomjerne dnevne pospanosti (eng. *excessive daytime sleepiness syndrome*, EDSS) (1). Kako se u dječjoj dobi najčešće radi o opstruktivskoj apneji, mjesto i uloga otorinolaringologa u dijagnostici i liječenju poremećaja disanja tijekom spavanja je nezamjenjiva (3).

Postoji čitav niz anatomskih (suženje nosa, suženje ili artrezija hoana, devijacija nosnog septuma, makroglosija, ciste, higromi nepca i ždrijela, rascjepi nepca te kranifacijalne malformacije, mikrognatija, hipoplazija mandibule i srednjeg dijela lica) i funkcionalnih čimbenika (hipotonije, oštećenje mozga, pretilost) te bolesti i stanja (alergijski rinitis, nazalni polipi, laringospazam, strana tijela,

hematomi i tumori nosa) koji utječu na razvoj opstrukcije gornjih dišnih putova u djece. Ipak, najčešći razlog opstrukcije u dječjoj dobi je hipertrofija adenoidnih vegetacija (AV) i nepčanih tonzila (3). Teškoće disanja koje su posljedica uvećanih adenoidnih vegetacija i nepčanih tonzila u blažim slučajevima pojavljuju se samo noću disanjem na usta i hrkanjem, naročito pri ležanju na leđima. U težim slučajevima postoje i dnevne smetnje disanja, s trajno otvorenim ustima, nazalnim govorom i poremećajima sluha provodnog karaktera. Razvoj lica je obilježen uskim korijenom nosa, viskom nepcem i malformacijom gornje čeljusti što je poznato kao *facies adenoidea* (usko lice, stalna sekrecija iz nosa, otvorena usta iz kojih često prominiraju šiljasti sjekutići, nerijetko zahvaćeni karijesom zbog neodgovarajuće kiselosti usne šupljine, mala gornja čeljust, kratka gornja usnica, mali vanjski nos, podočnjaci) (Slika 1). U razgovoru se otkriva nazalan govor, a ponekad i smetnje sluha. Djeca s ovom dijagnozom često

*Poliklinika EnDiMet

Adresa za dopisivanje:
Prof. dr. sc. Željka Roje, dr. med.
Poliklinika EnDiMet
21000 Split, Papandopulova 6
E-mail: zroje@kbsplit.hr



Slika 1.
Facies adenoidea (vlastita fotografija autorice uz dozvolu roditelja)

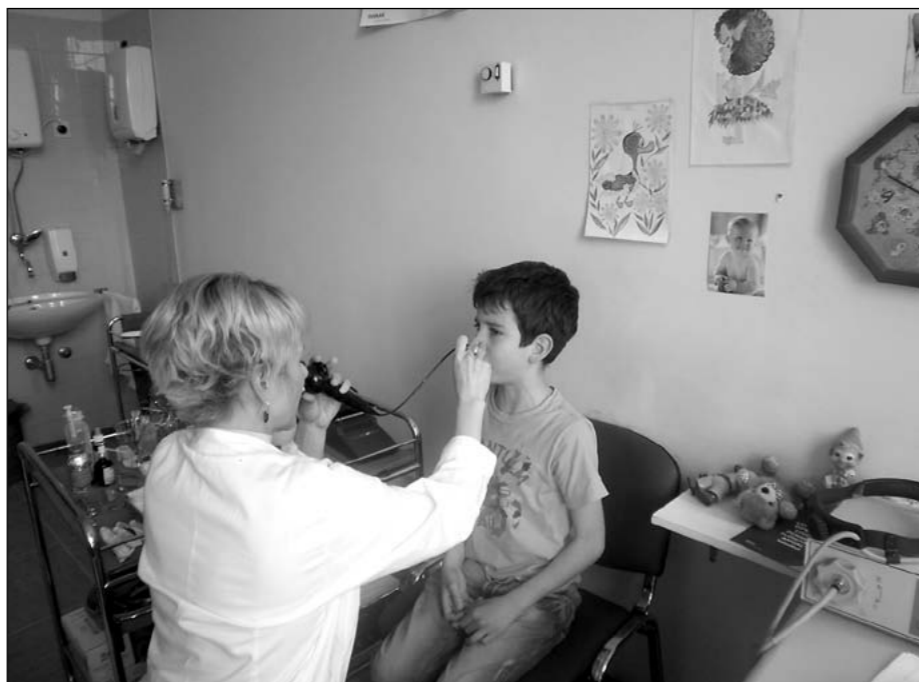imaju i brojne druge smetnje: noćno mokrenje, prekomjerno znojenje, poremećaj pažnje i koncentracije, poremećaje ponašanja te usporeni tjelesni rast i razvoj (2-5). U najtežim slučajevima teškoće se mogu očitovati epizodama apneja u snu koje se periodički izmjenjuju s epizodama hrkanja i gušenja koje mogu dovesti do kronične hipoventilacije, hiperkapnije i hipoksije s razvojem plućne hipertenzije i plućnog srca (6).

Liječenje SDB u djece je najčešće kirurško (2, 7, 8). Metoda izbora je adenotonzilektomija s efikasnošću od preko 90% (2, 3). To je najčešći kirurški zahvat u otorinolaringologiji i jedan od najčešćih kirurških zahvata u dječjoj dobi uopće (9).

OTORINOLARINGOLOŠKA DIJAGNOZA

ANAMNEZA

Podatke o SDB u djece dobivamo heteroanamnestički. Roditelji navode da dijete hrče i opisuju klasičnu kliničku sliku apnejičke faze karakterizirane prekidom disanja od nekoliko sekundi koja završava velikim udahom sa ili bez buđenja djeteta. Navode i kako dijete nemirno spava te se pojačano znoji što rezultira razbacanom i vlažnom posteljom te pospanošću ili hiperaktivnošću

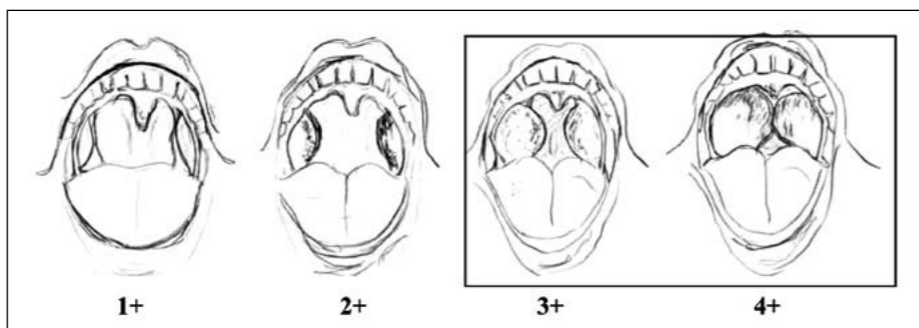


Slika 2.
Fiberoskopski pregled nosa i nosnog ždrijela (vlastita fotografija autorice uz dozvolu roditelja)

tijekom dana. Ponekad se javlja enureza i škripanje zubima (2, 3).

OTORINOLARINGOLOŠKI PREGLED

Pregled započinje već pri ulasku djeteta u ordinaciju kada se uočava uhranjenost i razvijenost djeteta, boja kože i vidljivih sluznica, karakterističan izraz lica, a u razgovoru se otkriva nazalan govor, a ponekad i smetnje sluha. Posebnu pažnju valja obratiti na kranio-facijalne osobitosti kao npr. mikrognatiju, poremetnju zagriža i retrognatiju (2).



1+: tonzile zauzimaju manje od 25% širine orofarinksa mjerene između prednjih nepčanih lukova; 2+: tonzile zauzimaju 25-50% širine orofarinksa mjerene između prednjih nepčanih lukova; 3+: tonzile zauzimaju 50-75% širine orofarinksa mjerene između prednjih nepčanih lukova; 4+: tonzile zauzimaju više od 75% širine orofarinksa mjerene između prednjih nepčanih lukova

Slika 3.
Shema klasifikacije veličine tonzila prema Friedmanu (ljubaznošću autora dr. Zorana Vujnovića)

Pregled nosa

Pregledom nosa i nosnih šupljina valja isključiti ili potvrditi dijagnozu deformacije nosne pregrade, hoanalnu atreziju, nosnu polipozu, nazo-lakrimalne ciste, strana tijela nosa, hipertrofiju donjih nosnih školjki te alergijski rinitis. Ipak, najčešći uzrok SDB-a u dječjoj dobi je povećana faringealna tonzila (adenoidne vegetacije, "treći krajnik", "treća mandula") koji u većoj ili manjoj mjeri zatvara hoane i mehanički onemogućava disanje na nos (2).

Za pregled faringealne tonzile potrebno je napraviti endoskopiju nosa i nosnog dijela ždrijela krutom ili fleksibilnom optikom (Slika 2). Treći krajnik se ne vidi na "običnom" ORL pregledu osim postrinoskopskim pregledom (teško izvedivo) ili palpacijom epifarinksa koja je izuzetno neugodna i invazivna za dijete. Danas je endoskopija fleksibilnom optikom zlatni standard u dijagnostici bolesti nosa i nosnog dijela ždrijela. Pretraga je bezbolna, kratko traje i uspijeva se adekvatno izvesti u gotovo 95% djece (2).

Orofaringoskopski pregled

Orofaringoskopski pregled uključuje procjenu veličine nepčanih tonzila u odnosu za ukupnu širinu ždrijela (klasifikacija po Friedmanu) (Slika 3) (2). Djeca koja imaju veličinu nepčanih tonzila stupnja 3+ ili 4+ vjerojatno će trebati operacijsko liječenje (2). Ukoliko ozbiljnost simptoma ne korelira s veličinom nepčanih tonzila i faringealne tonzile potrebno je provesti dodatne dijagnostičke postupke u cilju traženja drugog uzroka poremećaja disanja tijekom spavanja (2).

LJEČENJE

Usprkos snažnom napretku konzervativnih metoda liječenja poremećaja disanja u spavanju, adenotonzilektomija predstavlja metodu izbora u liječenju SDB-a u djece (2, 10). Brojne studije pokazale su poboljšanje nakon operacije u smislu smanjenja hrkanja i OSA-e, prestanka enureze, poboljšanja ponašanja i neurokognitivnih funkcija te ubrzanja rasta (2, 10-14). Rezultati operacijskog liječenja su bolji u djece koja nisu pretila. Pretila djeca zahtijevaju intenzivni follow-up u smislu uočavanja rezidua bolesti i korištenju drugih metoda liječenja (15, 16). Primjena kontinuiranog pozitivnog tlaka zraka (engl. *Continuous Positive Airway Pressure* - CPAP) indicirana je kao dodatna terapija nakon operacije ukoliko i dalje postoji simptomatologija ili u djece u koje je operacijski zahvat kontraindiciran. Ovakav tip terapije djeteta teško podnose i suradljivost je izuzetno niska (2, 10).

Važnost SDB-a za opće zdravlje djeteta i adenotonzilektomije kao suverene metode liječenja istaknuta je i u nacionalnim smjernicama Interdisciplinarne sekcije za kontrolu rezistencije na antibiotike (ISKRA) - radne grupe za grlobolju Ministarstva zdravlja i socijalne skrbi Republike Hrvatske koja je odredila apsolutne indikacije za tonzilektomiju i adenoidektomiju, Usprkos uvriježenom mišljenju da su indikacije za operaciju tonzila uvijek učestale upale gornjih dišnih putova postoji jasna preporuka za operacijski zahvat radi opstrukcije gornjih dišnih putova kao apsolutnoj indikaciji za kirurško liječenje (17).

Uzimajući sve navedeno u obzir radna skupina preporučuje tonzilektomiju u slijedećim indikacijama: grlobolja uzrokovana tonzilitisom uz zadovoljene sljedeće uvjete: pet ili više epizoda grlobolje godišnje (tonzilitis mora biti dijagnostički potvrđen barem jednim od sljedećih kriterija: pozitivan obrisak na beta-hemolitički streptokok skupine A (BHS-A), gnojni eksudat na tonzilama, tjelesna temperatura ≥ 38 °C, limfadenitis na vratu s barem jednim čvorom veličine ≥ 2 cm), epizode grlobolje koje utječu na opće stanje bolesnika i njegovo normalno funkcioniranje u svakodnevnom životu i trajanje simptoma barem godinu dana, komplikacije tonzilitisa (peritonzilarni apsces, sepsa), trajna opstrukcija / začepjenost dišnih putova, sindrom opstrukcijske apneje u spavanju, poremećaji okluzije i sumnja na tumor tonzile. Apsolutne indikacije za adenoidektomiju su također trajna opstrukcija / začepjenost dišnih putova i sindrom opstrukcijske apneje u spavanju (17).

Bez obzira na vrstu operacije, indikaciju uvijek određuje otorinolaringolog u suradnji s liječnicima specijalistima iz ostalih područja (pedijatar, infektolog, dermatolog, internist, liječnik obiteljske medicine...) na temelju podataka koje daje roditelj, kliničkog pregleda i vlastitog znanja i iskustva (17).

Najčešće komplikacije adenotonzilektomije su dehidracija (1-3%) te krvarenje (1-2%) (2). Komplikacije su češće u djece s ozbiljnijom OSA-om (do 27%) za koje se preporuča boravak u bolnici 24 sata nakon operacijskog zahvata uz

intenzivno monitoriranje i ev. primjenu CPAP-a neposredno nakon operacije. Obično su to djeca s pratećim bolestima (neuromuskularne bolesti, sindromi) ili jako pretila djeca (2).

Alternativa tonzilektomiji u kirurškom liječenju SDB-a u djece je tonzilotomija tj. parcijalna resekcija nepčanih tonzila do razine prednjih nepčanih lukova (18). Rezultati ovakvog liječenja su jednako dobri u smislu smanjenja hrkanja i apnejičkih epizoda uz statistički značajnu manju poslijeoperacijsku bol i brži oporavak operirane djece (19, 20). Kao i tonzilektomija, može se izvoditi raznim tehnikama: radiofrekvencijom, CO2 laserom, diodnim laserom te "tzv. cold steel" tehnikom škarama što ne utječe značajno na poslijeoperacijske rezultate (20-22). Nakon tonzilotomije postoji mogućnost ponovne hipertrofije tonzilarnog tkiva i sukladno tome nove operacije u malom postotku operirane djece o čemu prethodno treba informirati roditelje (20).

Traheotomija je krajnja kirurška opcija u liječenju OSA-e. Rezervirana je samo za djecu s vrlo ozbiljnom OSA-om koja se nije mogla poboljšati drugim kirurškim i konzervativnim liječenjem što se najčešće događa u djece s kraniofacijalnim anomalijama i sindromima kao npr. Pierre Robin-ov sindrom (2).

Autor izjavljuje da nije bio u sukobu interesa.
Author declare no conflict of interest.

LITERATURA

1. Đogaš Z, Valić M, Pecotić R, Čavar Pupić M, Carev M, Bojić L, Račić G. Poremećaji disanja tijekom spavanja. Liječ vjesn 2008; 130: 69-77.
2. Chan J, Edman J, Koltai P. Obstructive Sleep Apnea in Children. Am Fam Physician 2004; 69 (5): 1147-54.
3. Božanić I, Roje Ž, Račić G. Učinak adenotonzilektomije na saturaciju kisikom u djece s poremećajima disanja tijekom spavanja. Paediatr Croat 2011; 55 (3): 221-7.
4. Marcus CL. Sleep-disorder breathing in children. Am. J. Respir. Crit. Care Med. 2001; 164: 16-30.
5. O'Brien LM, Holbrook CR, Mervis CB, Klaus CJ, Bruner JL, Raffield TJ et al. Sleep and behavioral characteristics of 5-to-7-year-old children with parentally reported symptoms of attention-deficit/hyperactivity disorder. Pediatrics 2003; 111: 554-63.

6. Schamsuzzaman ASM, Gersh BJ, Somers VK. Obstructive Sleep Apnea, Implications for Cardiac and Vascular Disease. JAMA 2003; 290: 1906-14.
7. Roje Ž, Ševo V, Selimović M, Račić G. Adenotonsillektomy as a treatment modality for sleep disordered breathing in children: case report. Lijec Vjesn. 2008; 130 (3-4): 97-100.
8. Račić G, Roje Ž. Surgery as a treatment modality for sleep disordered breathing. Lijec Vjesn. Review. 2008; 130 (3-4): 91-7.
9. Roje Ž, Račić G, Pešutić Pisac V, Đogaš Z, Timms M. Postoperative morbidity and histopathologic characteristics of tonsillar tissue following coblation tonsillektomy in children: prospective randomised single-blind study. Coll Antropol 2009; 33 (1): 293-8.
10. Marcus CL, Brooks LJ, Draper KA, Gozal D, Halbower AC, Jones J et al. Diagnosis and management of childhood obstructive sleep apnea syndrome. Pediatrics. 2012; 130 (3): 714-55.
11. Mitchell RB, Kelly J. Behavioral changes in children with mild sleep-disordered breathing or obstructive sleep apnea after adenotonsillektomy. Laryngoscope. 2007; 117 (9): 1685-8.
12. Friedman M, Wilson MN, Friedman J, Joseph NJ, Lin HC, Chang HW. Intracapsular coblation tonsillektomy and adenoidektomy for the treatment of pediatric obstructive sleep apnea/hypopnea syndrome. Otolaryngol Head Neck Surg. 2009; 140 (3): 358-62.
13. Brietzke SE, Gallagher D. The effectiveness of tonsillektomy and adenoidektomy in the treatment of pediatric obstructive sleep apnea/hypopnea syndrome: a meta-analysis. Otolaryngol Head Neck Surg. 2006; 134 (6): 979-84.
14. Mitchell RB. Adenotonsillektomy for obstructive sleep apnea in children: outcome evaluated by pre- and postoperative polysomnography. Laryngoscope. 2007; 117 (10): 1844-54.
15. Costa DJ, Mitchell R. Adenotonsillektomy for obstructive sleep apnea in obese children: a meta-analysis. Otolaryngol Head Neck Surg. 2009; 140 (4): 455-60.
16. Mitchell RB, Kelly J. Outcome of adenotonsillektomy for obstructive sleep apnea in obese and normal-weight children. Otolaryngol Head Neck Surg. 2007; 137 (1): 43-8.
17. Tambić Andrašević A i sur. Hrvatske smjernice dijagnostike i liječenja grlobolje. Liječ Vjesn 2009; 131: 181-91.
18. Nokso-Koivisto J. Tonsillotomy. Duodecim. 2013; 129 (15): 1555-62.
19. Reichel O, Mayr D, Winterhoff J, de la Chaux R, Hagedorn H, Berghaus A. Tonsillotomy or tonsillektomy? A prospective study comparing histological and immunological findings in recurrent tonsillitis and tonsillar hyperplasia. Eur Arch Otorhinolaryngol. 2007; 264 (3): 277-84.
20. Vlastos IM, Parpounas K, Economides J, Helmis G, Koudounakis E, Houlakis M. Tonsillektomy versus tonsillotomy performed with scissors in children with tonsillar hypertrophy. Int J Pediatr Otorhinolaryngol. 2008; 72 (6): 857-63.
21. Stelter K, Ihrler S, Siedek V, Patscheider M, Braun T, Ledderose G. 1-year follow-up after radiofrequency tonsillotomy and laser tonsillotomy in children: a prospective, double-blind, clinical study. Eur Arch Otorhinolaryngol. 2012; 269 (2): 679-84.
22. Sedlmaier B, Bohlmann P, Jakob O, Reinhardt A. Outpatient diode laser tonsillotomy in children with tonsillar hyperplasia. Clinical results. HNO. 2010; 58 (3): 244-54.

Summary

THE ROLE OF ENT SPECIALIST IN SLEEP DISORDERED BREATHING TREATMENT IN CHILDREN

Ž. Roje

Sleep disordered breathing is very common in children. From 3-12% of children snore, while obstructive sleep apnea syndrome affects 1-10% of children. Beside sleep disordered breathing children suffer from: enuresis, attention-deficit disorder, behavior problems, poor academic performance, failure to thrive and cardiopulmonary disease (pulmonary hypertension and cor pulmonale). There are large number of anatomical (choanal atresia, deviated septum, macroglossia, cysts, palatal and oropharyngeal hygro-mas, cleft palate and craniofacial malformations, micrognathia) and functional factors (hypotonia, brain damage, obesity) as well as diseases like allergic rhinitis, nasal polyps, laryngospasm, foreign bodies, haematomas and nasal tumors which can contribute in upper airways obstruction. But, in most of the cases it is adenotonsillar hypertrophy. According to this, ENT specialist has special place in diagnostic and treatment (adenotonsillektomy) in sleep disordered breathing in children. Other treatment modalities are multidisciplinary and reserved for very obese children and children with syndroms. Adenotonsillektomy is safe and effective treatment method for children with sleep disordered breathing because it is successful in more than 90% of operated children contributing in quality of life in children and their parents.

Descriptors: SNORING, OBSTRUCTIVE SLEEP APNEA, SURGERY, TONSILLEKTOMY, ADENOIDEKTOMY, CHILD

Primljeno/Received: 22. 1. 2014.

Prihvaćeno/Accepted: 14. 3. 2014.