

UPOTREBA ULTRAZVUKA U DIJAGNOSTICI PLUĆNIH BOLESTI

MARIJAN SARAGA¹, JASNA PETRIĆ DUVNJAK²

Danas je klinička primjena ultrazvuka u bolesnika na odjelima hitnih prijema, intenzivne njege, a posebno plućnih odjela u značajnom porastu. Ultrazvuk prsnog koša je osobito primjenjiv u djece, jer imaju tanku stijenku prsnog koša, a promjene na plućima većinom dopiru do pleure. Jednostavno ga je primijeniti uz krevet bolesnika. Ultrazvučni pregled treba biti sistematičan i detaljan, od dijafragme prema kranijalno. Osnovni prikaz ultrazvuka prsnog koša uključuje prepoznavanje linije pleure, dinamičkih (plućne točke, klizanje i pulsiranje pluća) i statičkih znakova (A, B, Z, E linije). Ultrazvučna sonda se pomiče duž longitudinalne i transverzalne osi. Alveolarna konsolidacija, pleuralni izljev, akutni intersticijski sindrom, apsces pluća, pneumotoraks i atelektaza imaju prepoznatljiv ultrazvučni izgled. Veličina i kvaliteta pleuralnog izljeva teško se može odrediti uz pomoć RTG ili CT pluća. Postoji mnogo različitih načina edukacije ultrazvuka prsnog koša, ali se općenito preporuča u svrhu edukacije napraviti najmanje 200 pretraga a od toga 100 na zdravim osobama. Ultrazvuk prsnog koša u rukama kliničara daje vrijedne informacije, može se jednostavno uklopiti u postupnik dijagnostike izvanbolničke upale pluća i uvelike će smanjiti izlaganje ionizirajućem zračenju.

Deskriptori: ULTRAZVUK PRSNOG KOŠA, UPALA PLUĆA, DIJETE, PLEURALNI IZLJEV

UVOD

Premda se dugo smatralo da ultrazvuk nije primjenjiva metoda prikaza promjena u prsnom košu, prepoznavanjem artefakata nastalih odbijanjem ultrazvučnih valova i njihovo bolje razumijevanje najviše radom Lichtensteina i suradnika, dovelo je do početne uporabe ultrazvuka u otkrivanju i evaluaciji pleuralnog izljeva, a zatim i do revolucionarne promjene u prikazu plućnog parenhima (1). Danas je klinička primjena ultrazvuka kod bolesnika na odjelima hitnih prijema, intenzivne njege, a posebno plućnih odjela u značajnom porastu. Ultrazvuk prsnog koša pokazuje iznimnu točnost u dijagnosticiranju većine uzroka akutnog zatajenja disanja kao što su upala pluća, pleuralni izljev, pneumoto-

raks, kardiogeni plućni edem. Njegova primjena uz krevet bolesnika ubrzava dijagnostički postupnik i povećava točnost donošenja dijagnoze, a samim time utječe na konačni ishod liječenja. Osim što je dio početne kliničke procijene bolesnika, primjenjiv je i u daljnjem praćenju učinka liječenja.

Ultrazvuk prsnog koša je neinvazivna metoda kojom se smanjuje primjena klasičnih radioloških metoda poput rentgenograma (RTG) i računalne tomografije (CT) pluća što je od posebnog značaja u dječjoj populaciji koja je najmanje četiri puta više nego odrasla populacija osjetljiva na indukciju malignih bolesti ionizirajućem zračenju (2).

Djeca imaju tanki prsni koš koji omogućuje primjenu sonde visoke frekvencije. Pregled se može vršiti raznim ultrazvučnim sondama, npr. Lichtenstein je koristio 5 MHz mikrokonveksnu sondu koja mu je tada bila dostupna. Preporučuju se linearne sonde od 6-12 MHz te konveksne ili semikonveksne sonde od 3,5-5,0 MHz. Debljina će smanjiti dubinu ultrazvučnog prikaza, kao i otok mekih tkiva, dok će kod subkutanog em-

fizema prikaz biti onemogućen (3). Jedna od prednosti primjene ultrazvuka prsnog koša je i prikaz u stvarnom vremenu te dinamičko snimanje, koje olakšava izvođenje intervencijskih metoda (postavljanje torakalnog drena, punkcije, dijagnostičke ili terapijske torakocenteze) (4).

Prikaz se započinje od ošita i baze pluća prema kranijalno. Ultrazvučna sonda usmjerava se duž longitudinalne osi i prikazuje međurebreni prostor sa pripadajućim rebrima koja nam služe za orijentaciju i duž transverzalne osi cijelim prsnim košem od sternuma do kralježnice.

U svrhu temeljitog ultrazvučnog pregleda i ponovljivosti nalaza prsni koš se dijeli u tri područja: prednje, lateralno i stražnje. Prednje područje nalazi se srijeda od prsne kosti do prednje aksilarne linije, te je medioklavikularnom linijom podijeljena na četiri kvadranta. Lateralno područje omeđuju prednja i stražnja aksilarna linija i dijeli se na dva kvadranta, a stražnje područje, stražnja aksilarna linija i kralježnica i uključuje tri dijela.

¹Klinika za dječje bolesti, KBC Split, Medicinski fakultet Sveučilišta u Splitu

²Poliklinika Pediatri, Medicinski fakultet Sveučilišta u Splitu

Adresa za dopisivanje:
Jasna Petrić Duvnjak, dr. med.
Spec. pedijatrije,
subspec. pedijatrijske pulmologije
21000 Split, Šimićevo 6
E-mail: jasna.petric1@gmail.com

Pregled se može vršiti u različitim položajima ovisno o ograničenjima uvjetovanim stanjem bolesnika (npr. bolesnik na mehaničkoj ventilaciji) i stanju na koje sumnjamo. Najbolje će se prikazati pleuralni izljev kada bolesnik sjedi okrenut leđima, a pneumotoraks ležeći na leđima s blago podignutom glavom.

TEMELJNI ULTRAZVUČNI PRIKAZ PRSNOG KOŠA

Prvi korak je prepoznati dinamičke i statičke znakove koji čine osnovni ultrazvučni prikaz prsnog koša (5). Najlakše uočljiva je linija pleure koja se prikazuje kao hiperehogena, najsajnija, skoro vodoravna linija, otprilike 0,5 cm ispod linije rebara, debljine do 2 mm. Statičke znakove čine: A, B, Z i E linije. A linije su hiperehogene linije, koje su paralelne s pleuralnom linijom. One se nalaze samo u plućima koja su ispunjena zrakom. Njihovo ponavljanje je pravilno i odgovara udaljenosti od kože do pleuralne linije. Broj A linija može varirati i nije od kliničkog značaja dok je barem jedna vidljiva (Slika 1). Okomite linije koje nalikuju repu komete (engl. *Comet-tail artifact*) su B, Z i E linije. B linije nalikuju laserskim zrakama, dobro su vidljive, a počinju od pleuralne linije i protežu se do kraja ekrana jednakim intenzitetom. Pomiču se usklađeno s pomicanjem pluća (disanjem) i djelomično brišu A linije na svom putu. Z linije nemaju klinički važnost, slabije su definirane i iako počinju od pleuralne linije ne protežu se do kraja ekrana već iznenada prestaju nakon 1-3 cm. Ne brišu A linije i ne pomiču se s pomicanjem pluća. E linije počinju iz površnih slojeva, dobro su definirane i

šire se do kraja ekrana jednakim intenzitetom, ali kod njih nije moguće prikazati liniju pleure. Vide se kod supkutanog emfizema ili sačme.

Dinamički znakovi su: plućna točka, klizanje i pulsiranje pluća. Plućna točka (engl. *lung point*) označava mjesto gdje pluća dodiruju parijetalnu pleuru u slučaju djelomičnog pneumotoraksa, a nije vidljiva kod potpunog pneumotoraksa sa kolabiranim plućima.

Klizanje pluća (engl. *lung sliding*) vidljivo je pomicanje pluća prema stijenci prsnog koša odnosno visceralne prema parijetalnoj pleuri za vrijeme disanja. Najbolje je uočljivo na bazi pluća, a prema kranijalno je slabije uočljivo. Klizanje pluća nije vidljivo kod zastoja disanja, pneumotoraksa, pleurektomije atelektaze, a jako je oslabljeno kod asmatskog statusa i supkutanog emfizema. Pulsiranje pluća (engl. *lung pulse*) je prijenos pulsiranja srca kroz konsolidirano pluće koje je usklađeno sa srčanim ritmom i više je izraženo u lijevom hemitoraksu. Ovaj znak isključuje pneumotoraks.

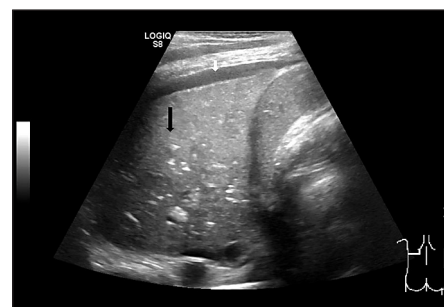Potrebno je usvojiti i uvijek započeti pregled s osnovnim izgledom ultrazvuka prsnog koša koji u B-prikazu, sa sondom postavljenom u longitudinalnoj osi, prikazuje: dva susjedna rebra i njihovu akustičku sjenu, međurebreni prostor između njih, A linije i pleuralnu liniju, te izgledom podsjeća na šišmiša (znak šišmiša, engl. *bat sign*). Isti prikaz u M-prikazu nalikuje na morsku obalu (engl. *seashore sign*), s užim gornjim dijelom s vodoravnim linijama i širim, donjim znatim dijelom.

PRIMJENA ULTRAZVUKA U DIJAGNOSTICI PLUČNIH BOLESTI

Ultrazvuk prsnog koša primjenjuje se kod dijagnosticiranja promjena na samom prsnom košu i unutar njega. Uobičajeno se koristi u dijagnostici pleuralnog izljeva i upala pluća, ali se njime mogu prikazati i abscesi, sekvestracija pluća, dijafragmalna hernija i eventracija, proširenje medijastinuma (tumorska masa, timus) i ehinokokna bolest pluća.

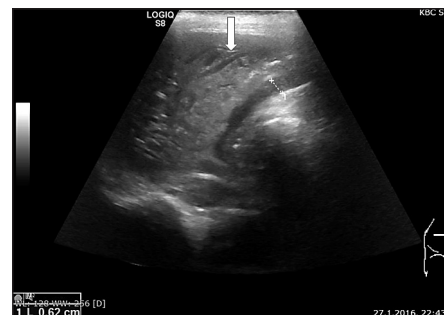ALVEOLARNA KONSOLIDACIJA I ATELEKTAZA

Alveolarna konsolidacija se najčešće vidi u slučaju pneumonije, ali može upućivati i na druge uzroke (npr. plućnu emboliju, kontuziju, utapanje, tumor). Pluća postaju bez zračna i izgledom podsjećaju na parenhimski organ, te otud i naziv "hepatizacija", manje su pomična pema pleuri. Zahvaćeni dio pluća jasno je ograničen od zdravog tkiva ravnom linijom kod lobarne pneumonije ili hiperehogenom, rascjepkanom linijom (engl. *shredded line*) ili ravnom linijom kod lobarne pneumonije. U 60% slučajeva vidljiv je zračni bronhogram kojeg čine linearni ili točkasti odjeci u konsolidiranim plućima. Ako vidimo gibanje hiperehogениh odjeka tijekom disanja unutar bronhograma (zrak), radi se o dinamičkom zračnom bronhogramu i isključuje atelektazu (Slika 2) (6).

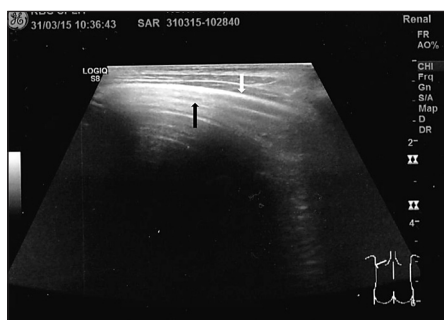

Slika 2. Pneumonija. Alveolarna infiltracija s hiperehogениm odjecima (crna strelica) i hiperehogениm pleuralnim izljevom (bijela strelica).

Atelektaza se prikazuje kao jasno ograničena alveolarna konsolidacija sa statičkim bronhogramom, često jasno vidljiv kao odljev bronhalnog stabla, ali



Slika 3. Atelektaza. Alveolarna infiltracija uz statički bronhogram, vidljiv "odljev bronha" (strelica).

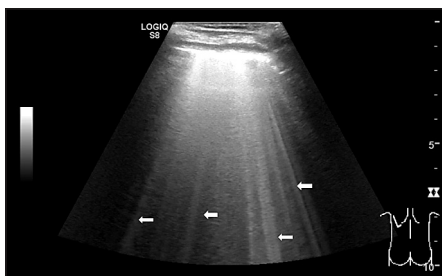


Slika 1. Uredan UZ nalaz pluća. Vidljiva je jasna linija visceralne pleure (bijela strelica). Također se vide u A-linije. Jedna od njih označena je crnom strelicom.

bez ikakvog gibanja unutar. Iznad atelektaze ne vidi se klizanje pluća prema stijenci prsnog koša. U 90% bolesnika s atelektazom izraženo je pulsiranje pluća. Sve strukture oko atelektaze postaju jasno vidljive kao što su npr. lijevi i desni bronh, gornja šuplja vena na desnoj strani, plućna arterija, plućne vene (Slika 3).

AKUTNI INTERSTICIJSKI SINDROM

Akutni intersticijski sindrom je ultrazvučni prikaz vidljiv kod upale pluća, kroničnih intersticijskih bolesti, akutnog respiratornog distres sindroma (ARDS-a) i kardiogenog edema pluća. Dvije B linije u jednom međurebrenom prostoru nisu patološki znak. Ako se vide 3 ili 4 B linije u jednom međurebrenom prostoru, udaljene oko 7 mm (B7 linije), zahvaćene su interlobularne septe (Kerley-jeve B linije na RTG snimci pluća). B3 linije su B linije udaljene međusobno oko 3 mm, javljaju se kao posljedica prisustva tekućine u intersticiju i alveolama te odgovaraju radiografskom nalazu zamućenog stakla. Radi utjecaja gravitacije kod bolesnika u polu sjedećem ili ležećem položaju B linije se analiziraju u prednjoj i lateralnoj zoni. U 28% zdravih osoba B linije su vidljive u zadnjem međurebrenom prostoru i u stražnjem području (1) (Slika 4).



Slika 4. Akutni intersticijski sindrom. Hiperehogena, zadebljana pleura uz B3 linije (bijele strelice).

BRONHIOLITIS

U dojenčadi s bronhiolitismom ultrazvučno se vidi intersticijski sindrom sprijeda i straga u više od 6 međurebrenih prostora, te može biti udružen sa subpleuralnom konsolidacijom (obično manjom od 5 mm) i nepravilnošću pleuralne linije (7). Moguće je vidjeti i područja atelektaze, dok se upala pluća

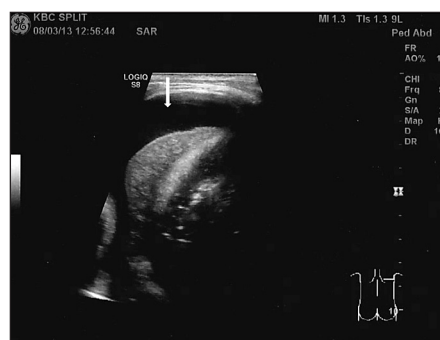prikazuje kao alveolarna konsolidacija s dinamičkim zračnim bronhogramom (8).

APSCES PLUĆA

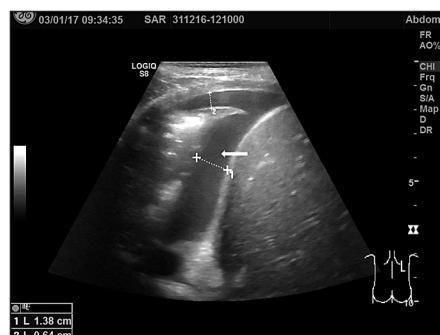
Apsces pluća se prikazuje kao hipoehogena, dobro ograničena, okruglasta tvorba unutar alveolarne konsolidacije. Unutar apscesa vide se hiperehogeni odjeci plina. Prikaz se može poboljšati pomicanjem bolesnika kada dolazi do miješanja zraka i tekućine unutar apscesa (hiperehogeni i hipoehogeni odjeci) koje podsjeća na vrtlog (engl. swirl sign).

PLEURALNI IZLJEV

Pleuralni izljev se jasno prikazuje ultrazvukom. Obično je vidljiv anehogeni transudat (crne boje) (Slika 5) ili anehogeni eksudat, unutar kojeg su točkasti hiperehogeni odjeci (znak planktona) (Slika 6) koji nastaju od plina. Također izljev može biti difuzno hiperehogen (Slika 7). Pleuralni izljev može sadržavati lelujave fibrinske tračke (Slika 8) te biti ispresijecan septama (Slika 9), a jasno ga ome-

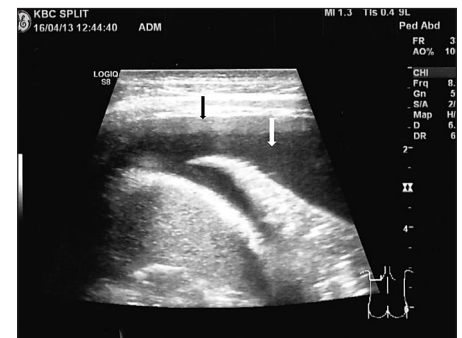


Slika 5. Anehogeni izljev u pleuralnom prostoru označen je bijelom strelicom. U izljevu flotira homogenizirano pluće.

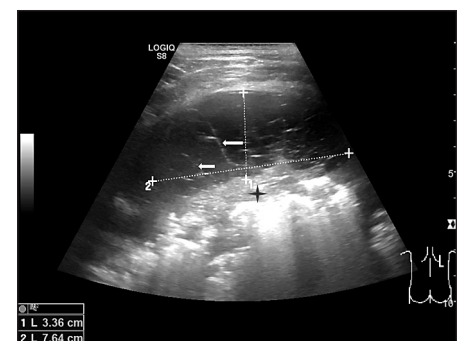


Slika 6. Pleuralni izljev u području desnog freniko-kostalnog sinusa i pleuralnog prostora (označeno bijelom strelicom).

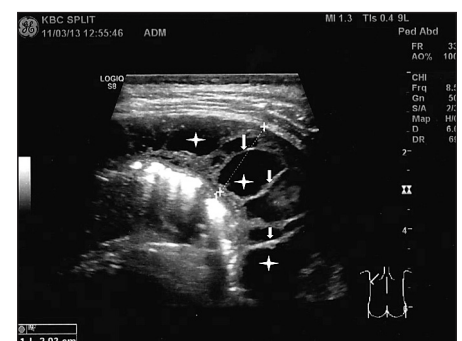
đu parijetalna i visceralna pleura (4, 9). U potpunosti organiziran izljev podsjeća na saće iz pčelinje košnice (Slika 9). U



Slika 7. Ultrazvučni prikaz lijevog freniko-kostalnog sinusa. Vidljiv je homogeno hiperehogeni izljev (bijela strelica) u kojem flotira homogenizirano pluće. Uočljiva je također upalno zadebljana parijetalna pleura (crna strelica).



Slika 8. Ultrazvučni prikaz desnog bazalnog područja pluća (zvjezdica), koje je komprimirano, homogenizirano, neravne konture visceralne pleure s koje se pružaju fibrinski tračci koji lelujaju u pleuralnom izljevu tijekom disanja (bijele strelice).



Slika 9. Ultrazvučni nalaz lijevog bazalnog dijela pluća i pleuralnog prostora sa dorzalne strane. Na slici se vidi homogenizirano, skvrčeno, deformirano pluće. Pleuralni proctor je ispunjen fibrinskim septama (bijele strelice) koje pregrađuju izljev na više dijelova, poput pčelinjeg saća (zvjezdice).

M-prikazu donja granica koju čini visceralna pleura ima sinusoidni oblik s obzirom na disanje, dok je gornja granica tj. parijetalna pleura ravna. To je sinusoidni ili znak respiracijske interpleuralne varijacije, te je 97% specifičan za pleuralni izljev (10). Kada veća količina pleuralnog izljeva komprimira priležeći dio pluća, on će biti konsolidiran i flotirati u pleuralnom izljevu (engl. *jellyfish sign*).

Hemotoraks i hilotoraks se prikazuju kao više ehogeni izljevi s znakom planktona. U ležećeg bolesnika izljev će se nalaziti bliže podlozi, tj. kod minimalnog izljeva samo u stražnjem području. Prema debljini pleuralnog izljeva određuje se mjesto torakocenteze, sigurno je napraviti kod najmanje širine izljeva od 15 mm u najmanje tri susjedna međurebrena prostora (mjesto uboda, iznad i ispod mjesta uboda) (11). Prema kvaliteti i veličini pleuralnog izljeva donosi se odluka o torakocentezi, postavljanju torakalnog drena ili intrapleuralnoj fibrinolizi, odnosno kirurškom rješenju (VATS - video assisted thoracoscopy) (12). Nakon evakuacije pleuralnog izljeva ultrazvučno se kontrolira preostala količina izljeva i optimalno vrijeme odstranjivanja torakalnog drena.

PNEUMOTORAKS

Pneumotoraks označava prisustvo zraka u pleuralnoj šupljini, pri čemu se pluća odmiču od stijenke prsnog koša, pa se posljedično ne vidi klizanje pluća. Nedostatak pomicanja pluća u M-prikazu se prikazuje kao vodoravne linije koje nalikuju na barkod (engl. *stratosphere sign*). Ne vide se B linije (interlobularne septe), a vide se A linije koje potječu od pleure. Sonda se postavlja u 3. i 4. međurebrenom prostoru, sprijeda, obostrano, između parasternalne i medioklavikularne linije dok bolesnik leži na leđima (13). Nakon što se drenira pneumotoraks može se ultrazvučno pratiti pomicanje plućne točke od straga prema sternumu kod bolesnika u ležećem položaju na leđima.

ZAKLJUČAK

Otkrićem artefakata kojim se mogu pratiti promjene parenhima pluća, uloga ultrazvuka pluća se bitno izmijenila, te više nije samo metoda prikaza pleural-

nog izljeva (14). Osjetljivost ultrazvuka prilikom dijagnosticiranja upala pluća je od 94% do 98%, dok je specifičnost od 95% do 96%, pozitivna prediktivna vrijednost 94%, a negativna prediktivna vrijednost 98% (15). RTG pluća snimljen u uspravnom položaju bolesnika otkriva pleuralni izljev ako je veći od 200 ml, a u ležećem položaju ako je oko 500 ml. (16). Za razliku od toga ultrazvukom pluća moguće vidjeti i izljev koji je manji od 20 ml (17). Ne čudi zato da je osjetljivost RTG pluća u identificiranju pleuralnog izljeva 65% i specifičnost 81% dok je specifičnost ultrazvuka prsnog koša 100%, a dijagnostička točnost također 100% (18, 19). Prema podacima Sarage i sur. u 21% djece s RTG dijagnosticiranom pleuropneumonijom izljev se nije uočio na ultrazvuku ili je bio minimalan (<3mm) u 11% (20). Procjena količine pleuralnog izljeva ultrazvukom usporediva je s podacima dobivenim kompjutoriziranom tomografijom (21). Tijekom liječenja upala pluća, a osobito onih kompliciranih izljevom preporuča se ponavljanje ultrazvuka da bi se pratio terapijski odgovor, odnosno na vrijeme uočila promjena količine i kvalitete pleuralnog izljeva o kojoj ovisi i način liječenja (22, 23). Za razliku od ultrazvuka CT ne može precizno prikazati fibrinske niti (24). Postojanje kompliciranog izljeva (fibrinske niti, septe) viđene ultrazvučno indikacija su za VATS ili intrapleuralnu fibrinolizu preko torakalnog drena (25).

Iako je dijagnoza bronhiolitisa prvenstveno klinička i RTG pluća treba uraditi samo u težim slučajevima, u praksi se vidi u oko 50% svih slučajeva bronhiolitisa (26-29). Bolesnici s bronhiolitisom su i češće liječeni antibioticima, ako je napravljen RTG pluća, najvjerojatnije radi sličnog radiološkog prikaza atelektaze i upale pluća (30). Nalaz ultrazvuka prsišta kod bronhiolitisa upućuje na težinu kliničke slike i sa osjetljivošću od 96,6%, a specifičnošću od 98,7% može ukazati na dojenčad kojoj će trebati potpora kisikom (7). RTG snimanje pluća prema smjernicama za liječenje izvanbolničke upale pluća kod djece preporučuje se samo kod teže kliničke slike, te nije nužno za postavljanje dijagnoze koja se temelji na anamnezi i kliničkim znakovima (vrućica, respi-

ratorni simptomi, frekvencija disanja) (31). Povećanjem broja liječnika osposobljenih napraviti ultrazvuk prsnog koša smanjio bi se broj RTG pluća kod sumnje na upalu pluća, te bi došlo do promjena dijagnostičkog postupnika. Uredan ultrazvučni nalaz u djeteta lakše kliničke slike ponavljao bi se nakon 24-48 sati, ako i dalje ima simptome. Kod teže kliničke slike uz RTG pluća istovremeno bi se radio ultrazvuk prsnog koša radi praćenja učinka liječenja i sprječavanja komplikacija (32). Nedostatak ultrazvuka je u prikazu centralno smještenih promjena koje su okružene zdravim plućima, dok je prednost ponovljivost nalaza i praćenje veličine i izgleda promjena (33). Čak i začetnik ultrazvuka prsnog koša zaključuje da je potrebno poznavati ograničenja ove metode i da su druge dijagnostičke metode (CT, RTG pluća) komplementarne s ultrazvukom (34). Važno je naglasiti da ultrazvuk pluća i pleuralnog prostora obavljaju kliničari (npr. pedijatri, pulmolozi, intenzivisti), a ne isključivo radiolozi, pa je pretraga dostupna uvijek, bez transfera bolesnika i uz minimalne troškove. Programi izobrazbe o ultrazvuku nisu ujednačeni i različitog su trajanja, ali imaju naglasak na praktičnim vježbama. Ne postoji dogovor o načinu usvajanja kompeticija i certifikata, ali prema programu Europske federacije udruženja za ultrazvuk u medicini i biologiji (European Federation of Societies for Ultrasound in Medicine and Biology, EFSUMB) preporuča se pregledati najmanje 200 bolesnika od čega 100 zdravih (35).

Zaključno, nakon anamneze i kliničkog pregleda ultrazvuk prsnog koša u rukama kliničara daje vrijedne podatke, brže dovodi do dijagnoze i usmjerava liječenje bolesnika.

Kratice:

RTG - rengenogram
CT - računalna tomografija
MHz - megaherc
VATS - video assisted thoracoscopy
EFSUMB - European Federation of Societies for Ultrasound in Medicine and Biology

NOVČANA POTPORA/FUNDING
Nema/None

ETIČKO ODOBRENJE/ETHICAL APPROVAL
Nije potrebno/None

SUKOB INTERESA/CONFLICT OF INTEREST

Autori su popunili *the Unified Competing Interest form* na www.icmje.org/coi_disclosure.pdf (*dostupno na zahtjev*) obrazac i izjavljuju: nemaju potporu niti jedne organizacije za objavljeni rad; nemaju financijsku potporu niti jedne organizacije koja bi mogla imati interes za objavu ovog rada u posljednje 3 godine; nemaju drugih veza ili aktivnosti koje bi mogle utjecati na objavljeni rad./ *All authors have completed the Unified Competing Interest form at www.icmje.org/coi_disclosure.pdf (available on request from the corresponding author) and declare: no support from any organization for the submitted work; no financial relationships with any organizations that might have an interest in the submitted work in the previous 3 years; no other relationships or activities that could appear to have influenced the submitted work.*

LITERATURA

- Lichtenstein D, Mezière G, Biderman P, Gepner A, Barrè O. The comet-tail artifact an ultrasound sign of alveolar-interstitial syndrome. *Am J Respir Crit Care Med.* 1997; 156: 1640-6. doi:10.1164/ajrcm.156.5.96-07096.
- Ait-Ali L, Andreassi MG, Foffa I, Spadoni I, Vano E, Picano E: Cumulative patient effective dose and acute radiation-induced chromosomal DNA damage in children with congenital heart disease. *Heart.* 2010; 96: 269-74. doi:10.1136/hrt.2008.16030.
- Testa A, Soldati G, Copetti R, Giannuzzi R, Portale G, Gentiloni-Silveri N. Early recognition of the 2009 pandemic influenza A (H1N1) pneumonia by chest ultrasound. *Crit Care.* 2012; 16: 30. doi:10.1186/cc11201.
- Prina E, Torres A, Carvalho CRR. Lung ultrasound in the evaluation of pleural effusion. *J Bras Pneumol.* 2014; 40: 1-5. doi:10.1590/S1806-37132014000100001.
- Lichtenstein DA. General ultrasound in the critically ill. Springer; 2010.
- Lichtenstein D, Lascols N, Mezière G, Gepner A. Ultrasound diagnosis of alveolar consolidation in the critically ill. *Intensive Care Med.* 2004; 30: 276-81. doi:10.1007/s00134-003-2083-6.
- Basile V, Di Mauro A, Scalini E et al. Lung ultrasound: a useful tool in diagnosis and management of bronchiolitis. *BMC Pediatr.* 2015; 15: 63. doi:10.1186/s12887-015-0380-1.
- Biagi C, Pierantoni L, Baldazzi M et al. Lung ultrasound for the diagnosis of pneumonia in children with acute bronchiolitis. *BMC Pulmonary Medicine* 2018; 18: 191. <https://doi.org/10.1186/s12890-018-0750-1>.
- Chandra S, Narasimhan M. Pleural ultrasonography. *Bentham open.* 2010; 3: 26-32. Doi:10.2174/1874828701003010026.
- Lichtenstein D, Hulot JS, Rabiller A, Tostivint T, Mezière G. Feasibility and safety of ultrasound-aided thoracentesis in mechanically ventilated patients. *Intensive Care Med.* 1999; 25: 955-8. doi:10.1007/s00134005098.
- Smargiassi A, Inchingolo R, Soldati G et al. The role of chest ultrasonography in the management of respiratory diseases: document II. *Multidiscip Respir Med.* 2013; 8: 55. doi:10.1186/2049-6958-8-54.
- Balfour-Lynn IM, Abrahamson E, Cohen G et al. BTS guidelines for the management of pleural infection in Children. *Thorax* 2005; 60: 1-2. doi:10.1136/thx.2004.030676.
- Volpicelli G. Sonographic diagnosis of pneumothorax. *Intensive Care Med.* 2011; 37 (2): 224-32. doi:10.1007/s00134-010-2079-y.
- Joyner CR, Herman RJ, Reid JM. Reflected Ultrasound in the Detection and Localization of Pleural Effusion. *JAMA.* 1967; 200: 399-402. doi:10.1001/jama.1967.03120180087013.
- Esposito S, Papa SS, Borzani I et al. Performance of lung ultrasonography in children with community-acquired pneumonia. *Ital J Pediatr.* 2014; 40: 37. doi:10.1186/1824-7288-40-37.
- Blackmore CC, Black WC, Dallas RV, Crow HC. Pleural fluid volume estimation: a chest radiograph prediction rule. *Acad Radiol.* 1996; 3 (2): 103-9. doi:10.1016/S1076-6332(05)80373-3.
- Rahman NM, Singanayagam A, Davies HE et al. Diagnostic accuracy, safety and utilisation of respiratory physician-delivered thoracic ultrasound. *Thorax.* 2010; 65 (5): 449-53. Doi:10.1136/thx.2009.128496.
- Sikora K, Perera P, Mailhot T, Mandavia D. Ultrasound for the Detection of Pleural Effusions and Guidance of the Thoracentesis Procedure. *ISRN Emergency Medicine;* 2012. doi:10.5402/2012/676524.
- Xirouchaki N, Magkanas E, Vaporidi K et al. Lung ultrasound in critically ill patients: comparison with bedside chest radiography. *Intensive Care Medicine.* 2011; 37: 1-6. doi:10.1007/s00134-011-2317-y.
- Saraga M, Petrić Duvnjak J, Delić IK, Dragišić-Ivulić S, Pavlov N. Vrijednost ultrazvuka u dijagnostici upalnih bolesti pluća i pleuralnog prostora. U: Pavlov N, Čulić S, Miše K. *Dijagnostičke metode u pulmologiji.* Split: KBC Split, 2015; 70-82.
- Remerand F, Dellamonica J, Mao Z, Rouby JJ. Direct bedside quantification of pleural effusion in ICU: a new sonographic method. *Intensive Care Med.* 2006; 32: 220.
- Eibenberger KL, Dock WI, Ammann ME, Dorffner R, Hormann MF, Grabenwoger F. Quantification of pleural effusions: sonography versus radiography. *Radiology.* 1994; 191: 681-4. doi:10.1148/radiology.191.3.8184046.
- Yang PC, Luh KT, Chang DB, Wu HD, Yu CJ, Kuo SH. Value of sonography in determining the nature of pleural effusion: analysis of 320 cases. *Am J Roentgenol.* 1992; 159 (1): 29-33. doi:10.2214/ajr.159.1.1609716.
- McLoud TC, Flower CD. Imaging the pleura: sonography, CT, and MR imaging. *AJR.* 1991; 156 (6): 1145-53. doi:10.2214/ajr.156.6.2028857.
- <http://www.efsumb.org/guidelines/guidelines01.asp>, pristupljeno 31. 5. 2016.
- Ralston SL, Lieberthal AS, Meissner HC et al. Clinical practice guideline: the diagnosis, management, and prevention of bronchiolitis. *Pediatrics.* 2014; 134 (5): 1474-502.
- Florin TA, Byczkowski T, Ruddy RM, Zorc JJ, Test M, Shah SS. Variation in the management of infants hospitalized for bronchiolitis persists after the 2006 American Academy of Pediatrics bronchiolitis guidelines. *J Pediatr.* 2014; 165 (4): 786-92.
- Henao-Villada R, Sossa-Briceño MP, Rodríguez-Martínez CE. Impact of the implementation of an evidence-based guideline on diagnostic testing, management, and clinical outcomes for infants with bronchiolitis. *Ther Adv Respir Dis.* 2016; 10 (5): 425-34.
- McCulloh RJ, Smitherman SE, Koehn KL, Alverson BK. Assessing the impact of national guidelines on the management of children hospitalized for acute bronchiolitis. *Pediatr Pulmonol.* 2014; 49 (7): 688-94.
- Schuh S, Lalani A, Allen U et al. Evaluation of the utility of radiography in acute bronchiolitis. *J Pediatr.* 2007; 150: 429-33.
- Harris M, Clark J, Coote N et al. British Thoracic Society guidelines for the management of community acquired pneumonia in children: update 2011. *Thorax.* 2011; 66 (2): 1-23. doi:10.1136/thoraxjnl-2011-200598.
- Iorio G, Capasso M, De Luca G et al. Lung ultrasound in the diagnosis of pneumonia in children: proposal for a new diagnostic algorithm. *PeerJ.* 2015; 3: 1374. doi:10.7717/peerj.1374.
- Toma P, Owens CM. Chest ultrasound in children: critical appraisal. *Pediatr Radiol.* 2013; 43: 1427-34. doi:10.1007/s00247-013-2756-4.
- Lichtenstein DA. Current misconceptions in lung ultrasound. A short guide for experts. *Chest* 2019; 156 (1): 21-5.
- Balfour-Lynn IM, Abrahamson E, Cohen G et al. BTS guidelines for the management of pleural infection in children. *Paediatric Pleural Diseases Subcommittee of the BTS Standards of Care Committee.* *Thorax.* 2005; 60 (1): 1.

Summary

THE USE OF ULTRASONOGRAPHY IN THE DIAGNOSTICS OF LUNG DISEASES

Marijan Saraga, Jasna Petrić Duvnjak

The clinical use of lung ultrasound in respiratory departments, critical care units and emergency departments have increased substantially. Because children have thin thorax and pulmonary lesions tend to reach pleura it is a method of choice. It can be easily performed beside patient bed. Exam have to be systematic and detailed, starting from diaphragm and moving forward head. Normal pattern of lung ultrasound includes pleural line with dynamic signs (lung point, lung sliding, lung pulse) and static signs (A, B, Z, E lines). We have to use longitudinal and transversal scans. Alveolar consolidation, pleural effusion, acute interstitial syndrome, pulmonary abscess, pneumothorax and atelectasis have distinguish ultrasound pattern. Pleural effusion quantity and quality can hardly be seen with other diagnostic tools as it is chest X ray or lung CT. There are many lung ultrasound courses but it is recommended to perform minimum 200 examinations in total (100 on healthy lungs). Lung ultrasound is powerful tool in hands of experienced clinician, can easily be incorporated in algorithm of Community Acquired Pneumonia and help to reduce X-ray exposure.

Descriptors: LUNG ULTRASONOGRAPHY, PNEUMONIA, CHILD, PLEURAL EFFUSION

Primljeno/Received: 20. 2. 2020.

Prihvaćeno/Accepted: 18. 3. 2021.